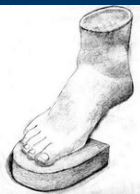

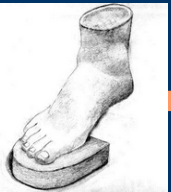7. Magyar – Német lábsebészeti szeminárium

Diaphysis Osteotomiák: Scarf, Mau ,Ludloff



A diaphysis osteotomia előnyei:

- A fejnecrosis kockázatát kiküszöböli
- Nagyobb korrekcióra ad lehetőséget mint a subcapitalis osteotomia
- Ellentétben a bázis (proximális) osteotomiákkal, gipszrögzítés nem szükséges

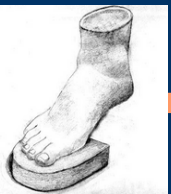

A diaphysis ostotomia:

Az indikációs köre tág: középsúlyos, súlyos hallux valgus esetén végezhető, nagy IM szög nem minden esetben kontraindikáció

Kontraindikáció kevés:

- Metatarsus instabilitás
- Súlyosan károsodott MTP ízület

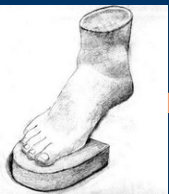

A Scarf osteotomia

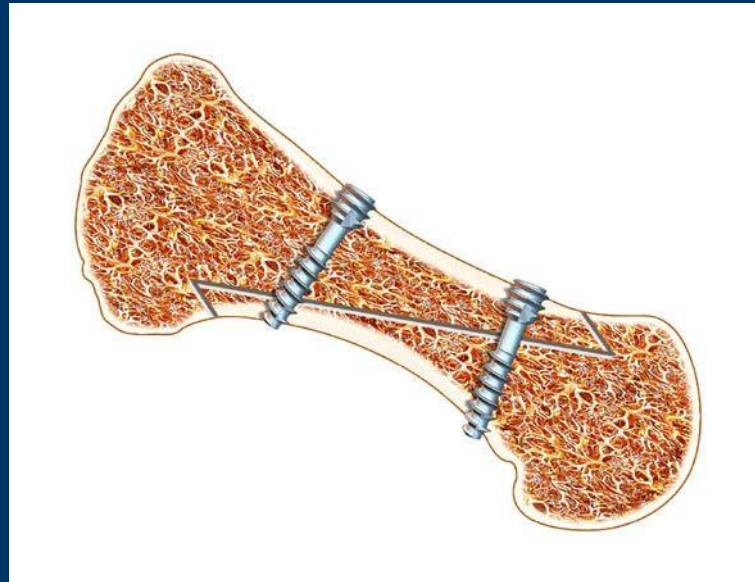Először 1983-ban Zygmund és Gudas publikálta, majd tőlük vette át Weil aki elnevezte*.

Barouk jelentős szerepet játszott az elterjedésében.

*Neve az angol ácsoktól ered, a gerendák korrekciójára használt vágás elnevezése.



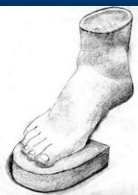A Scarf osteotomia



A rögzítés nagy stabilitása és a tág korrekciós lehetőségek nagyon elterjedté tette.



A Scarf osteotomia



7. Magyar – Német lábsebészeti szeminárium

A Scarf osteotomia

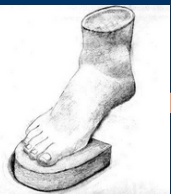


A rögzítés nagy stabilitása és a tág korrekciós lehetőségek nagyon elterjedté tette.

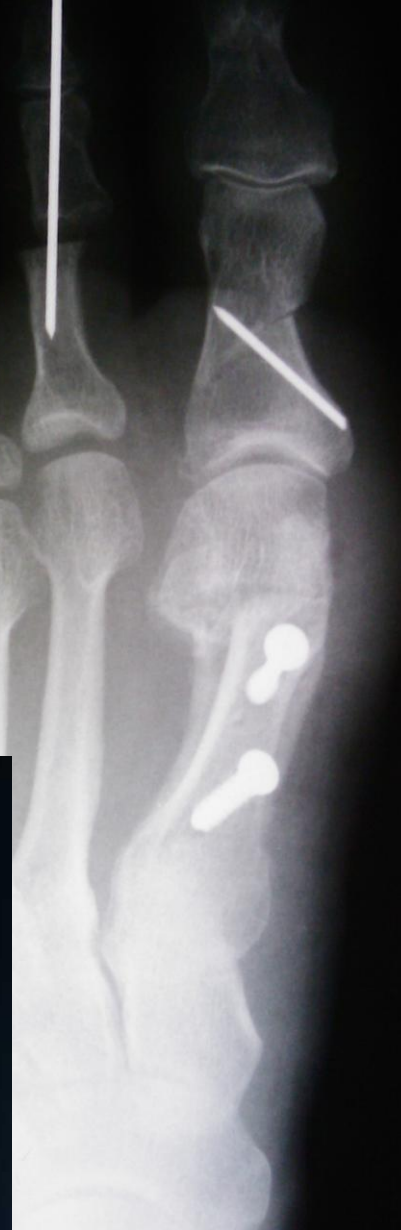
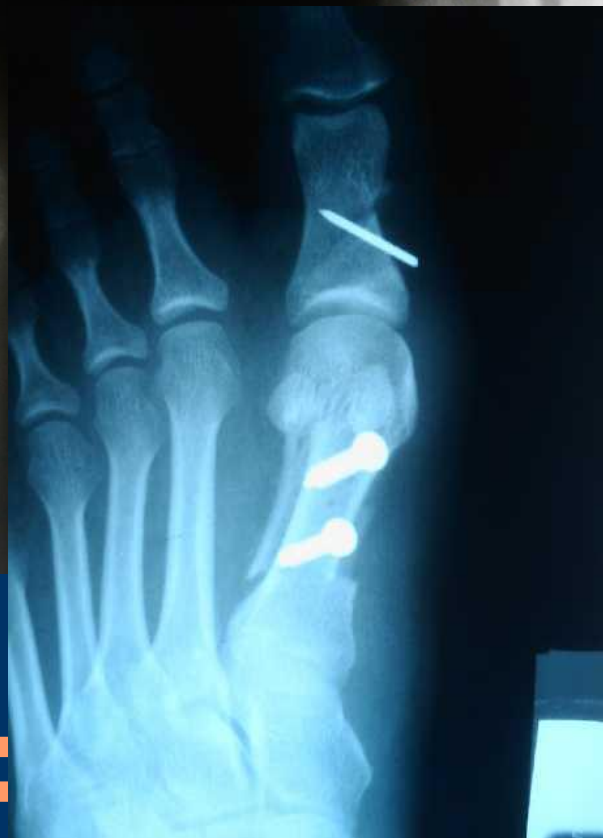
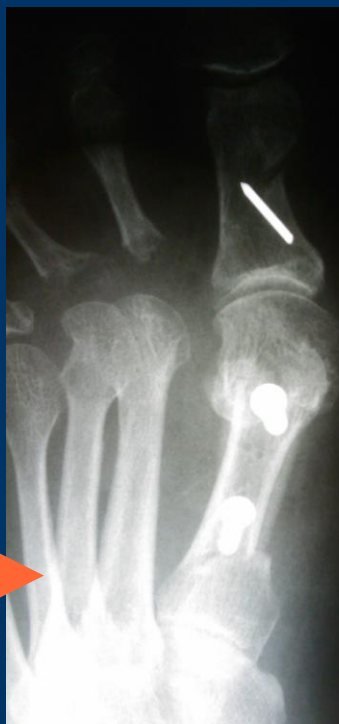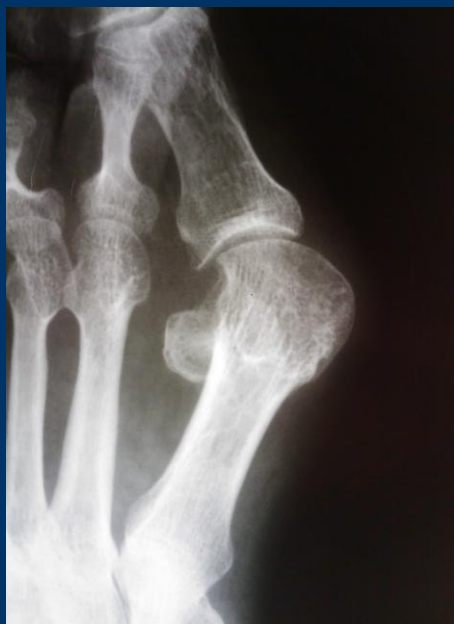A Scarf osteotomia

Scarf csavar használata javasolt, mivel a kompressziós csavarozás csökkenti a korrekciót.



A Scarf osteotomia

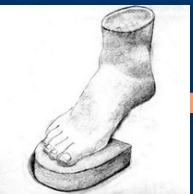
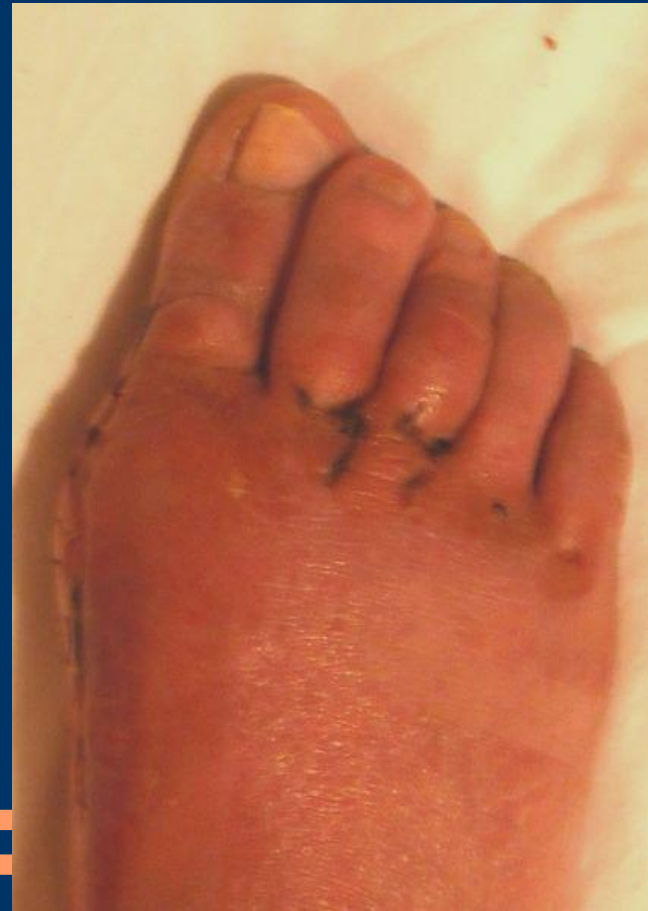
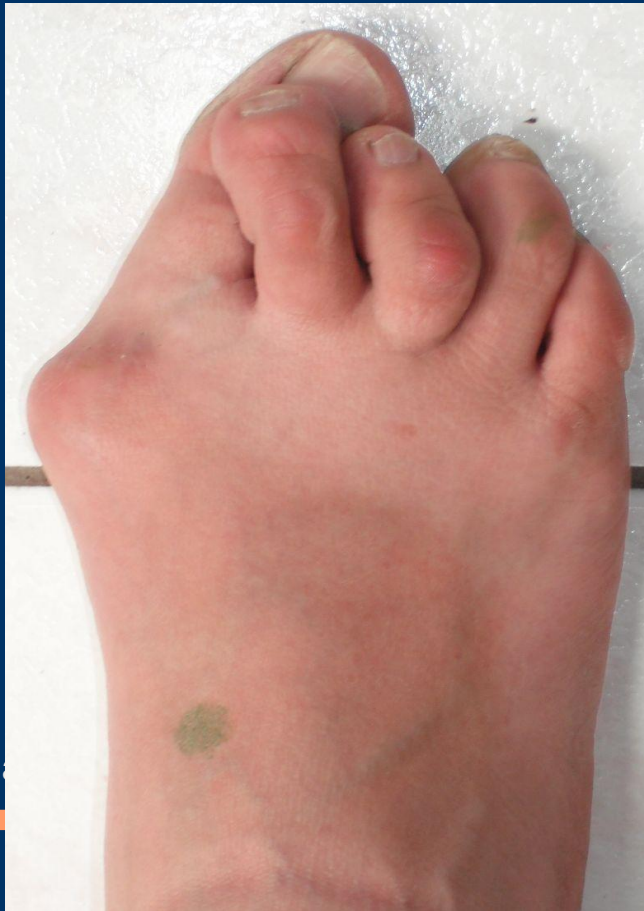7. Magyar – Német lábsebészeti szeminárium



A Scarf osteotomia

Kozmetikai eredmények kielégítők „súlyos esetben”
is:



7. M

m

A Scarf osteotomia

Az osteotomia csak egy lépés a korekciós sorozatban

szükséges még:

- a lateralis release
- a medialialis tokraffolás (*Cerclage fibreux*)

szükséges lehet:

- a proximalis phalanx osteotomia (Akin)

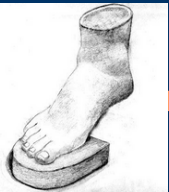Túlkorrektiótól óvakodjunk!!



Mau

Diaphysis osteotomia distalis-dorsalis irányból
proximalis-plantaris irányban vágva

Az osteotomia a láb neutralis síkjában történik
(a fűrészlap az V. metatarsus felé néz)



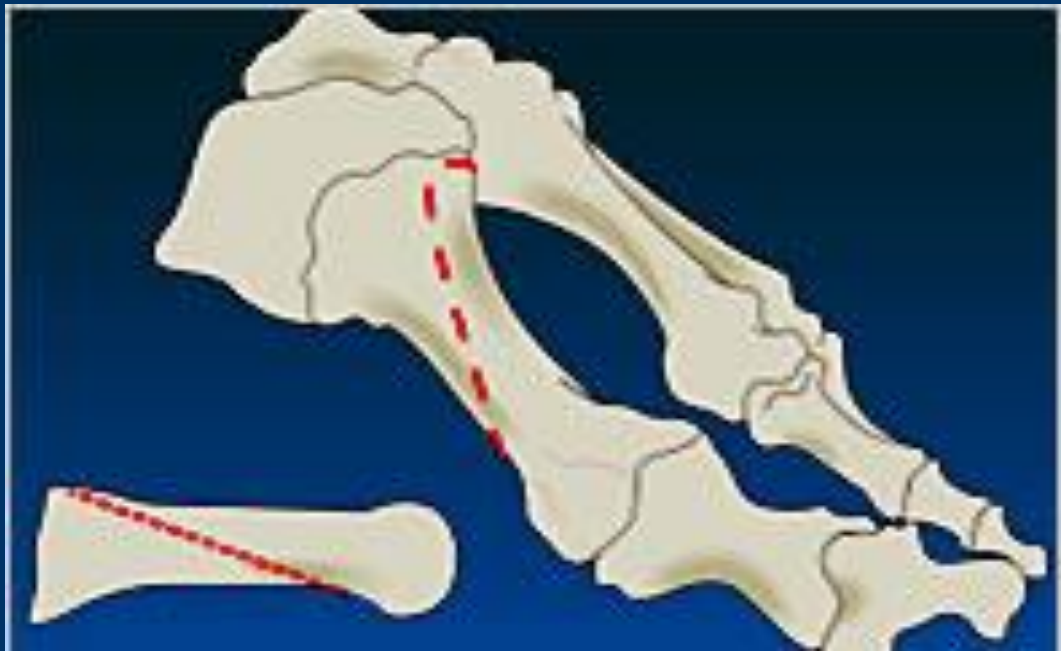
Mau

- A korrekció a lateral irányú eltolás és némi rotáció
- Az osteotomia terhelés stabil, a terhelés alatti kompresszió miatt

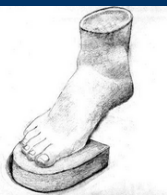

Ludloff osteotomia

A Mau osteotomiával ellentétes metszési síkban történik.
Instabil, használata megfontolandó.



Köszönöm figyelmüket.



7. Magyar – Német lábsebészeti szeminárium